

Relato de caso

Autores:

Heloísa Del Castanhel Ubaldo¹
 Marcos Noronha Frey¹
 Gerson Dellatorre²

¹ Serviço de Dermatologia, Hospital Santa Casa de Curitiba - Curitiba (PR), Brasil.

² Ambulatório de Oncologia Cutânea/Cirurgia Micrográfica de Mohs, Serviço de Dermatologia, Hospital Santa Casa de Curitiba - Curitiba (PR), Brasil.

Correspondência:

Heloísa Del Castanhel Ubaldo
 Praça Rui Barbosa, 245
 Secretaria da Dermatologia
 Centro
 80010-030 Curitiba (PR), Brasil.
 E-mail: hcastanhel@hotmail.com

Data de recebimento: 19/12/2018

Data de aprovação: 10/04/2019

Trabalho realizado no Serviço de Dermatologia, Hospital Santa Casa de Curitiba - Curitiba (PR), Brasil.

Suporte Financeiro: Nenhum.

Conflito de Interesses: Nenhum.



Emprego do retalho de avanço em ilha (V-Y) na reconstrução labial após cirurgia micrográfica de Mohs: relato de três casos

Use of island advancement flap (V-Y) in lip reconstruction after Mohs micrographic surgery: report of three cases

DOI: <http://www.dx.doi.org/10.5935/scd1984-8773.20191131220>

RESUMO

A reconstrução labial após exérese de tumores é desafiadora, pois os resultados devem ser funcionais e cosméticos. Neste contexto, a cirurgia micrográfica de Mohs (CMM) é importante ao garantir máxima preservação tecidual, com menores taxas de recorrência e possibilidade de reconstruções menos complexas. Relatamos três casos de tumores labiais tratados com cirurgia de Mohs, cuja reconstrução foi realizada com retalhos de avanço em ilha (V-Y). Discute-se a relevância do correto manejo deste tipo de tumor, destacando-se o emprego da cirurgia de Mohs e do retalho de avanço em V-Y, que proporcionam resultados estéticos e funcionais satisfatórios.

Palavras-Chave: Neoplasias labiais; Cirurgia de Mohs; Retalhos cirúrgicos

ABSTRACT

Lip reconstruction after tumor excision is challenging because the results must be functional and cosmetic. In this context, Mohs micrographic surgery (MMS) is essential in ensuring maximum tissue preservation, with lower recurrence rates and the possibility of less complicated reconstructions. We report three cases of lip tumors treated with Mohs surgery, whose reconstruction was performed with island advancement flaps (V-Y). The relevance of the correct management of this type of tumor is discussed, highlighting the use of Mohs surgery and V-Y advancement flap, which provide satisfactory aesthetic and functional results.

Keywords: Lip neoplasms; Mohs surgery; Surgical flaps

INTRODUÇÃO

A reconstrução labial de defeitos cirúrgicos acometendo a pele e o vermelhão é desafiadora, considerando-se o impacto que pode ser causado por resultados funcionais e cosméticos desfavoráveis.^{1,2,3} O controle de margens cirúrgicas, obtido por meio de cirurgia micrográfica de Mohs (CMM), auxilia no alcance de melhores resultados, propiciando máxima preservação tecidual aliada a menores taxas de recorrência e à possibilidade de reconstruções cirúrgicas de menor complexidade.^{1,3}

Relatamos três casos de neoplasias malignas labiais, cujo tratamento cirúrgico foi realizado com CMM e a reconstrução, por meio de retalho de avanço em ilha (V-Y).

RELATO DOS CASOS

Caso 1: Paciente feminina, com carcinoma basocelular (CBC) nodular no centro do lábio superior, com 0,5cm de diâmetro, envolvendo o filtro e o vermelhão (Figura 1A). O reparo foi realizado por subunidades anatômicas com duplo retalho de avanço em V-Y (Figuras 1B e 2A). O seguimento clínico de três meses demonstra a manutenção das características anatômicas e funcionais (Figura 2B).

Caso 2: Paciente feminina, com CBC nodular e ulcerado na porção esquerda do lábio superior, com 0,8cm em sua maior extensão, acometendo filtro e vermelhão (Figura 3A). Após margens livres no segundo estágio da CMM (Figura 3B), o reparo foi realizado com duplo retalho de avanço em V-Y, cutâneo e de mucosa (Figura 4). O seguimento clínico de quatro meses (Figura 5) demonstra a preservação das características anatômicas e funcionais.

Caso 3: Paciente masculino, apresentando carcinoma espinocelular (CEC) invasor bem diferenciado em região central do lábio inferior, com 1cm de diâmetro e acometimento exclusivo do vermelhão (Figura 6A). Após a CMM (Figura 6B), o reparo foi realizado com retalho de avanço em V-Y de mucosa labial (Figura 7A). No seguimento clínico de nove meses (Figura 7B), evidenciam-se resultados cosméticos e funcionais satisfatórios.

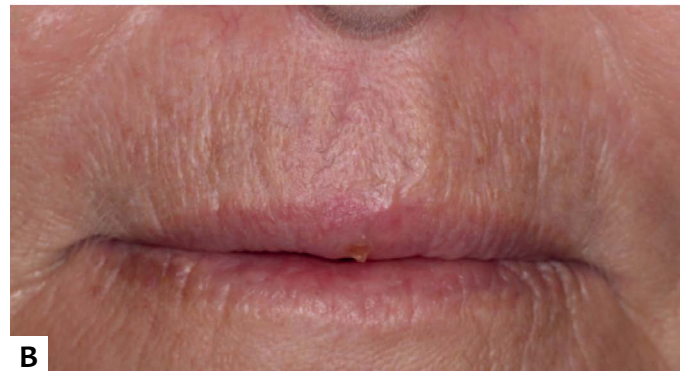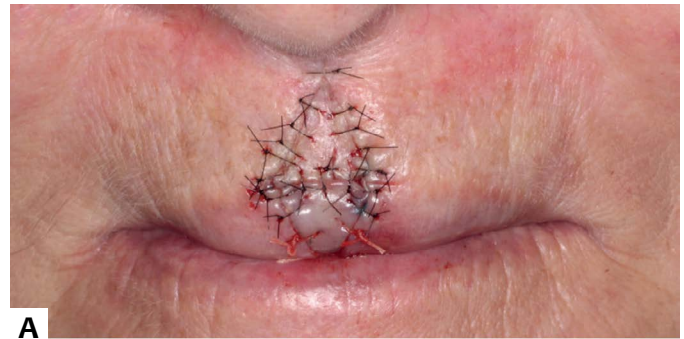


FIGURA 2: CASO 1 – 2A: Retalhos posicionados e suturados. **2B:** Aspecto pós-operatório de três meses

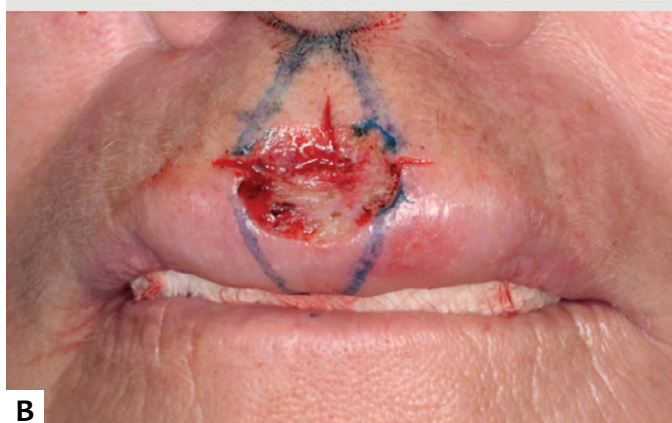
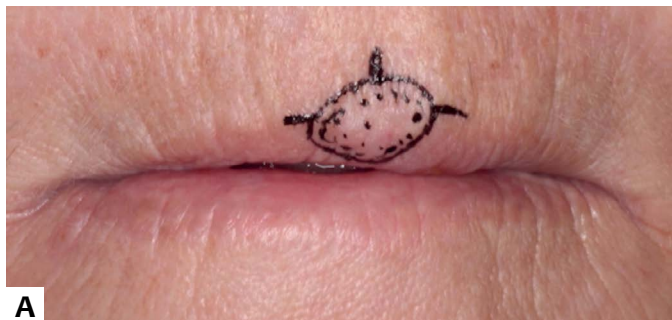
FIGURA 1: CASO 1 – 1A: Carcinoma basocelular demarcado em região labial, acometendo lábio cutâneo (incluindo filtro) e vermelhão labial. **1B:** Defeito cirúrgico final após margens livres na CMM, com o desenho do duplo retalho em V-Y

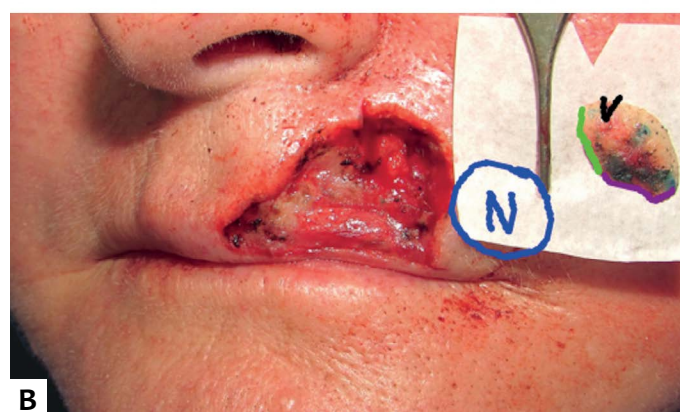
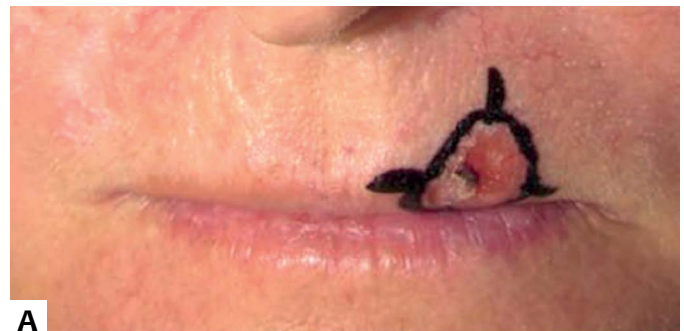
FIGURA 3: CASO 2 – 3A: Carcinoma basocelular em porção esquerda do lábio superior, acometendo lábio cutâneo e vermelhão. **3B:** Defeito cirúrgico após margens livres no terceiro estágio da CMM

DISCUSSÃO

A reconstrução de defeitos cirúrgicos que envolvem a região labial, sobretudo aqueles que incluem o vermelhão, é tecnicamente complexa.^{4,5} Devido ao limitado tecido de reserva da região, há uma potencial distorção da simetria facial e prejuízos nas funções de fala, de alimentação e de expressões faciais,^{1,3,4} o que deve ser considerado pelo cirurgião no planejamento deste tipo de intervenção.

O emprego da CMM nestes casos assume papel importante. O controle de margens cirúrgicas propiciado pela técnica minimiza o sacrifício de tecidos saudáveis adjacentes ao tumor e permite a disponibilização de mais tecido para as reconstruções.³

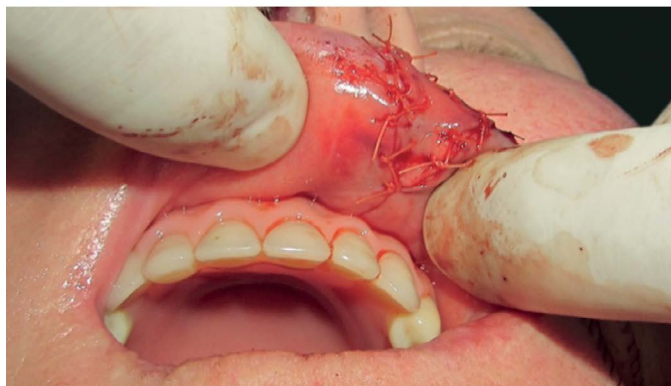
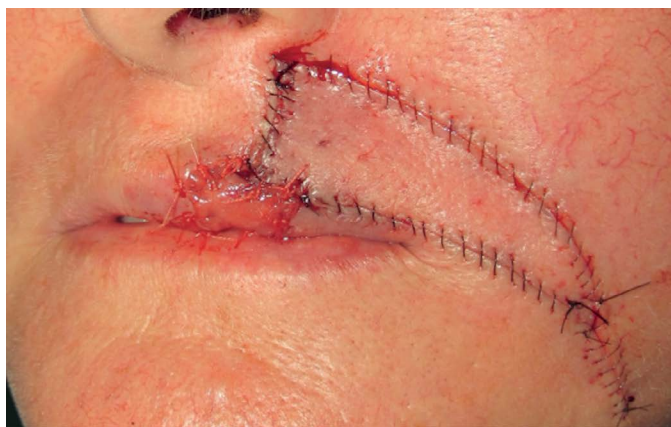

FIGURA 4: Caso 2 – Retalhos posicionados e suturados

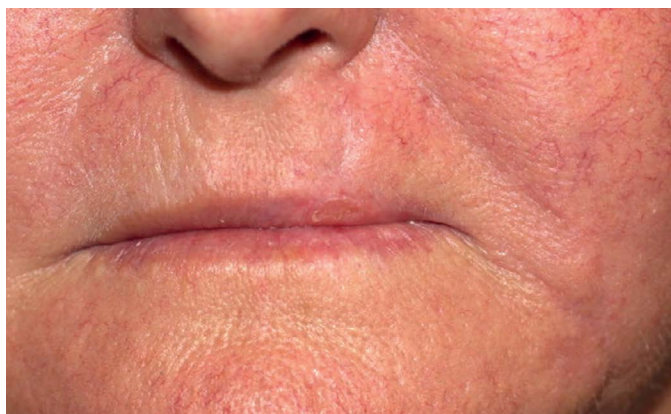

FIGURA 5: CASO 2 – Aspecto pós-operatório de quatro meses

A CMM também garante excelentes taxas de cura a longo prazo,³ o que evita reabordagens nesta área crítica.

Dispõe-se de algumas opções de fechamento para defeitos cirúrgicos da região labial. A sutura primária linear pode ser considerada quando a ferida operatória for particularmente pequena, ou, no caso do filtro, quando corresponder a menos da

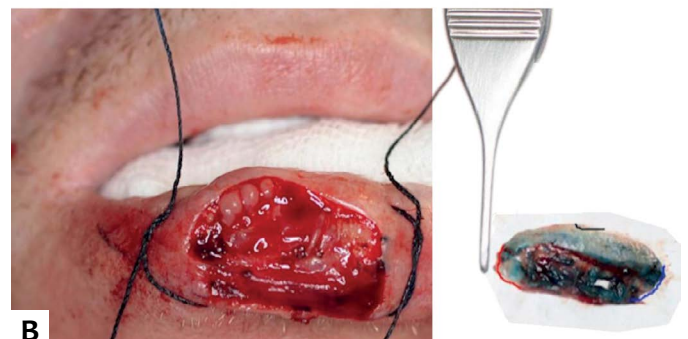
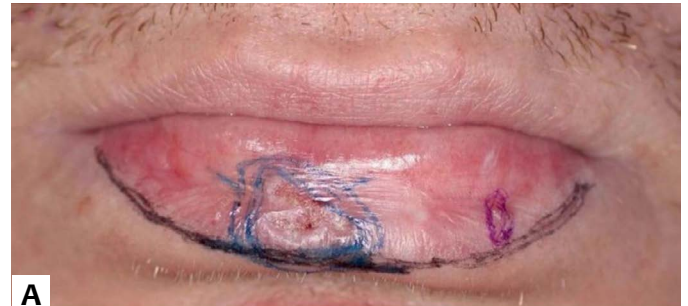

FIGURA 6: Caso 3 – A: Demarcação da lesão em vermelhão labial. **B:** Defeito cirúrgico após margens livres na CMM

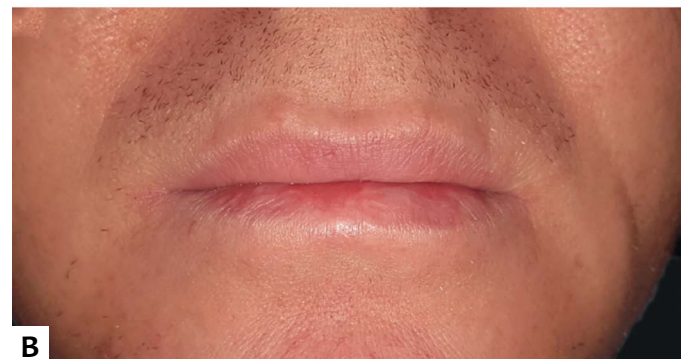
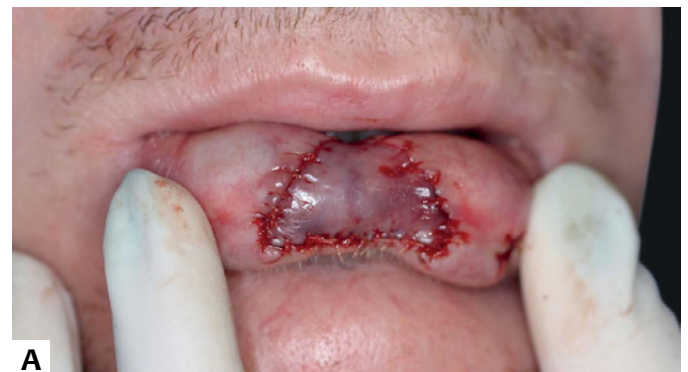
FIGURA 7: CASO 3 – A: Retalho de avanço V-Y de mucosa posicionado e suturado. **B:** Aspecto pós-operatório de nove meses

metade da largura deste.^{3,4} Os retalhos de rotação também contemplam feridas operatórias pequenas, devido a potenciais alterações anatômicas nesta área tão limitada.³ Enxertos de espessura total podem ser utilizados, estando indicados para tratamento de grandes defeitos, com melhores resultados quando posicionados de forma a ocupar toda uma subunidade cosmética.³ Até mesmo o fechamento por segunda intenção pode ser considerado na área côncava do filtro, mas a contração cicatricial de grandes feridas nesta área pode evoluir com quadro de eclábio.³ Como, de modo geral, os defeitos cirúrgicos labiais costumam apresentar um tamanho intermediário entre os citados, a correção por meio destas técnicas pode resultar em microstomia, miniaturização do vermelhão e potencial alteração do contorno natural do lábio.⁴

O retalho de avanço em V-Y é uma excelente opção para tratamento de defeitos cirúrgicos labiais, uma vez que recruta tecidos de características como textura, espessura, coloração e inclusive fotodano muito semelhantes,^{2,4} mantendo também o padrão de subunidades cosméticas faciais. Particularmente, a possibilidade de correção de defeitos do lábio superior que envolvem o filtro, considerados ainda mais complexos devido às características de contorno do arco do cupido,⁶ evidencia a aplicabilidade desta técnica, como observado no primeiro caso. Também destacamos a manutenção do contorno labial, esteticamente relevante, observada nos três casos.

No caso 1, a área a ser corrigida incluiu a porção central do lábio superior e também o filtro; foram realizados dois retalhos de avanço em ilha projetados de forma perpendicular ao bordo labial – um contendo pele e o outro, mucosa. No caso 2, o defeito na porção esquerda do lábio superior também incluiu pele e mucosa; sua correção necessitou de dois retalhos de avanço em V-Y: o primeiro, cutâneo, lateral ao lábio; o segundo, de mucosa labial, que foi projetada de forma perpendicular e ascendente a fim de manter a linha anatômica do bordo do vermelhão. No caso 3, em que somente o vermelhão foi acometido, foi realizado avanço único de mucosa. Em todos os casos, o seguimento clínico evidenciou resultados cosméticos e funcionais satisfatórios.

CONCLUSÃO

O retalho de avanço em V-Y deve ser lembrado no planejamento de reparos cirúrgicos que acometem a região labial, destacando-se a importância da associação deste à CMM, que proporciona segurança pelo controle de margens, além dos resultados estéticos e funcionais satisfatórios. ●

REFERÊNCIAS

- Huilgol SC, Ma JHY, Hills RJ. Double island pedicle or V-Y flap repair for partial-thickness combined defects of the cutaneous and mucosal lip. *J Am Acad Dermatol.* 2014;71(6):1198-203.
- Griffin GR, Weber S, Baker SR. Outcomes following V-Y advancement flap reconstruction of large upper lip defects. *Arch Facial Plast Surg.* 2012;14(3):193-7.
- Kaufman AJ, Grekin RC. Repair of central upper lip (philtral) surgical defects with island pedicle flaps. *Dermatol Surg.* 1996;22(12):1003-7.
- Zeitouni NC, Ang JM, Weyer CW, Krunic AL. Horizontally Opposed V-Y Advancement Flaps for Surgical Reconstruction of Central Upper Lip Defects. *J Craniofac Surg.* 2017;28(2):578-9.
- Pepper JP, Baker SR. Local flaps: Cheek and lip reconstruction. *JAMA Facial Plast Surg.* 2013;15(5):374-82.
- Paniker PU, Mellette JR. A simple technique for repair of Cupid's bow. *Dermatol Surg.* 2003; 29(6):636-40.

CONTRIBUIÇÃO DOS AUTORES:

Heloísa Del Castanhel Ubaldo |  ORCID 0000-0001-5828-4948

Aprovação da versão final do manuscrito; concepção e planejamento do estudo; elaboração e redação do manuscrito; participação intelectual em conduta propedêutica e/ou terapêutica de casos estudados; revisão crítica da literatura.

Marcos Noronha Frey |  ORCID 0000-0003-3914-2586

Aprovação da versão final do manuscrito; concepção e planejamento do estudo; elaboração e redação do manuscrito; participação intelectual em conduta propedêutica e/ou terapêutica de casos estudados.

Gerson Dellatorre |  ORCID 0000-0002-9657-0002

Aprovação da versão final do manuscrito; concepção e planejamento do estudo; participação intelectual em conduta propedêutica e/ou terapêutica de casos estudados; revisão crítica do manuscrito.